

Компонент ОПОП 31.05.01. Лечебное дело  
наименование ОПОП

Б1.0.19 Анатомия  
шифр дисциплины

**ФОНД ОЦЕНОЧНЫХ СРЕДСТВ**

Дисциплины Б1.0.19. Анатомия

---

Разработчик:

Кривенко О.Г.  
ФИО

зав. каф. клинической

медицины

должность

кан. мед. наук., доцент

ученая степень,  
звание

Утверждено на заседании кафедры

Клиническая медицина  
наименование кафедры

протокол № 6 от 02.02.2026г.

Заведующий кафедрой Кривенко О.Г.  
ФИО



подпись

## 1. Критерии и средства оценивания компетенций и индикаторов их достижения, формируемых дисциплиной

Код и наименование компетенции	Код и наименование индикатора достижения Компетенции	Результаты обучения по дисциплине (модулю)			Оценочные средства текущего контроля	Оценочные средства промежуточной аттестации
		<i>Знать</i>	<i>Уметь</i>	<i>Владеть</i>		
<b>ОПК-5 способен оценивать морфофункциональные, физиологические состояния и патологические процессы в организме человека для решения профессиональных задач</b>	ИД-3-ОПК-5 определяет и анализирует морфологические, функциональные, физиологические состояния и патологические процессы организма человека опираясь на знания о строении и топографии внутренних органов;	<ul style="list-style-type: none"> <li>- нормальное строение и топографию органов и систем организма;</li> <li>- закономерности функционирования органов и систем, их регуляцию,</li> <li>- строение и функции клеток, их метаболизм; развитие тканей их функции;</li> <li>- химический состав и свойства веществ, составляющих живые системы, их взаимопревращения в процессе метаболизма, а также роль обменных процессов в функционировании различных органов и тканей в норме и при патологии;</li> <li>-морфологию, физиологию микроорганизмов, способы их культивирования</li> </ul>	оценить и сопоставить нормальные и измененные морфофункциональные показатели;	навыками комплексного подхода к оценке функций систем организма	<ul style="list-style-type: none"> <li>-практические занятия;</li> <li>- тестовые задания;</li> <li>- ситуационные задачи</li> </ul>	Экзаменационные билеты

## 2. Оценка уровня сформированности компетенций (индикаторов их достижения)

Показатели оценивания компетенций (индикаторов их достижения)	Шкала и критерии оценки уровня сформированности компетенций (индикаторов их достижения)			
	Ниже порогового («неудовлетворительно»)	Пороговый («удовлетворительно»)	Продвинутый («хорошо»)	Высокий («отлично»)
<b>Полнота знаний</b>	Уровень знаний ниже минимальных требований. Имели место грубые ошибки.	Минимально допустимый уровень знаний. Допущены не грубые ошибки.	Уровень знаний в объёме, соответствующем программе подготовки. Допущены некоторые погрешности.	Уровень знаний в объёме, соответствующем программе подготовки.
<b>Наличие умений</b>	При выполнении стандартных заданий не продемонстрированы основные умения. Имели место грубые ошибки.	Продемонстрированы основные умения. Выполнены все задания, но не в полном объёме (отсутствуют пояснения, неполные выводы)	Продемонстрированы все основные умения. Выполнены все задания в полном объёме, но некоторые с недочётами.	Продемонстрированы все основные умения. Выполнены все основные и дополнительные задания без ошибок и погрешностей.
<b>Наличие навыков (владение опытом)</b>	При выполнении стандартных заданий не продемонстрированы базовые навыки. Имели место грубые ошибки.	Имеется минимальный набор навыков для выполнения стандартных заданий с некоторыми недочётами.	Продемонстрированы базовые навыки при выполнении стандартных заданий с некоторыми недочётами.	Продемонстрированы все основные навыки. Выполнены все основные и дополнительные задания без ошибок и погрешностей.
<b>Характеристика сформированности компетенции</b>	Зачетное количество баллов не набрано согласно установленному диапазону	Сформированность компетенций соответствует минимальным требованиям. Имеющихся знаний, умений, навыков в целом достаточно для решения практических (профессиональных) задач.	Сформированность компетенций в целом соответствует требованиям. Имеющихся знаний, умений, навыков достаточно для решения стандартных профессиональных задач.	Сформированность компетенций полностью соответствует требованиям. Имеющихся знаний, умений, навыков в полной мере достаточно для решения сложных, в том числе нестандартных, профессиональных задач.

### 3. Критерии и шкала оценивания заданий текущего контроля

#### 3.1 Критерии и шкала оценивания практических работ

Перечень практических работ, описание порядка выполнения и защиты работы, требования к результатам работы, структуре и содержанию отчета и т.п. представлены в методических материалах по освоению дисциплины и в электронном курсе в ЭИОС МГТУ.

Оценка/баллы	Критерии оценивания
<i>Отлично</i>	Задание выполнено полностью и правильно. Отчет по практической работе подготовлен качественно в соответствии с требованиями. Полнота ответов на вопросы преподавателя при защите работы.
<i>Хорошо</i>	Задание выполнено полностью, но нет достаточного обоснования или при верном решении допущена незначительная ошибка, не влияющая на правильную последовательность рассуждений. Все требования, предъявляемые к работе, выполнены.
<i>Удовлетворительно</i>	Задания выполнены частично с ошибками. Демонстрирует средний уровень выполнения задания на практическую работу. Большинство требований, предъявляемых к заданию, выполнены.
<i>Неудовлетворительно</i>	Задание выполнено со значительным количеством ошибок на низком уровне. Многие требования, предъявляемые к заданию, не выполнены.

#### 3.2 Критерии и шкала оценивания тестирования

Перечень тестовых вопросов и заданий, описание процедуры тестирования представлены в методических материалах по освоению дисциплины и в электронном курсе в ЭИОС МАУ.

В ФОС включен типовой вариант тестового задания:

<b>1. По отношению к каким плоскостям общепринято определять положение органов в теле человека?</b> 1. Медиальная 2. Сагиттальная 3. Вертикальная 4. Горизонтальная 5. Фронтальная	<b>9. Что из ниже перечисленного правильно характеризует колеблющиеся ребра?</b> 1. Изнутри вдоль нижнего края тела ребра расположена борозда, к которой прилежит сосудисто-нервный пучок 2. Изнутри вдоль верхнего края тела ребра расположена борозда, к которой прилежит сосудисто-нервный пучок 3. Хрящи ребер соединяются непосредственно с грудиной 4. Хрящ нижележащего ребра соединяется с хрящом вышележащего ребра 5. Передние концы ребер лежат свободно в мышцах
<b>2. Каким термином обозначают структуру, расположенную ближе к срединной плоскости?</b> 1. Средний 2. Латеральный 3. Медиальный 4. Наружный 5. Проксимальный	<b>10. Какие анатомические образования расположены на проксимальном конце бедренной кости?</b> 1. Большой вертел 2. Малый вертел 3. Межмышцелковая ямка 4. Межвертельный гребень 5. Шейка бедра
<b>3. Каким термином обозначают структуру, расположенную ближе к голове?</b> 1. Передний 2. Срединный	<b>11. Какие анатомические образования расположены на дистальном эпифизе бедренной кости?</b> 1. Надколенниковая поверхность 2. Шероховатая линия

3. Краниальный 4. Наружный 5. Каудальный	3. Медиальный мышцелок 4. Латеральный мышцелок 5. Межмышцелковая ямка
<b>4. «Типичный» позвонок имеет:</b> 1. Дугу 2. Суставные отростки 3. Остистый отросток 4. Поперечные отростки 5. Венечные отростки	<b>12. Какой кости принадлежит медиальная лодыжка?</b> 1. Пяточной 2. Большеберцовой 3. Малоберцовой 4. Таранной 5. Кубовидной
<b>13. Какой позвонок имеет сонный бугорок?</b> 1. VI шейный 2. I шейный 3. V поясничный 4. VII шейный 5. I грудной	<b>13. Какие из перечисленных костей располагаются в дистальном ряду предплюсны?</b> 1. Таранная 2. Медиальная клиновидная 3. Кубовидная 4. Ладьевидная 5. Латеральная клиновидная
<b>14. Какие кости запястья составляют его проксимальный ряд?</b> 1. Головчатая 2. Ладьевидная 3. Полулунная 4. Трехгранная 5. Гороховидная	<b>14. Лобная кость срастается сзади:</b> 1. С клиновидной, теменной и решетчатой костями 2. С носовыми и слезными костями 3. С клиновидной и затылочной костями 4. С верхней челюстью и сошником 5. С верхней челюстью и слезными костями
<b>15. Какие кости имеют воздухоносные пазухи?</b> 1. Лобная 2. Теменная 3. Затылочная 4. Клиновидная 5. Решетчатая	<b>15. Какие анатомические образования принадлежат подвздошной кости?</b> 1. sulcus obturatorius; 2. facies auricularis; 3. facies symphysialis; 4. ala
<b>8. Какие кости образуют скелет предплечья?</b> 1. radius; 2. humerus; 3. fibula; 4. ulna.	

Оценка/баллы	Критерии оценки
<i>Отлично</i>	90-100 % правильных ответов
<i>Хорошо</i>	70-89 % правильных ответов
<i>Удовлетворительно</i>	50-69 % правильных ответов
<i>Неудовлетворительно</i>	49% и меньше правильных ответов

### **3.3. Критерии и шкала оценивания кейс-задания**

Рекомендации по выполнению кейс-заданий по дисциплине изложены в методических материалах по освоению дисциплины, представлены в электронном курсе в ЭИОС МАУ.

В ФОС включено типовое кейс-задание:

1. Лобная, клиновидная и решетчатая кости по своим формам и составляющим их структурам существенно отличаются друг от друга. Однако у них имеются одинаковые

образования, позволяющие отнести эти кости к определенной группе костей черепа. Чем же сходны по строению упомянутые кости и к какой группе костей они относятся?

2. Передняя стенка этого топографического образования черепа выполнена бугром верхней челюсти, задняя стенка - крыловидным отростком клиновидной кости, медиальная стенка - перпендикулярной пластинкой небной кости.

О каком топографическом образовании идет речь?

3. При обследовании новорожденного отмечается отсутствие физиологических изгибов позвоночного столба, который имеет вид дорсально выпуклой дуги.

Является данный факт патологией?

Назовите физиологические изгибы позвоночного столба.

Оценка/баллы	Критерии оценки
<i>Отлично</i>	Выполнены соответствующие требования в полном объеме. Используются системный и ситуативный подходы, представлено аргументированное рассуждение по проблеме, определены цели, задачи, причины возникновения ситуации, определены риски, трудности при разрешении проблемы, подготовлена программа действий.
<i>Хорошо</i>	Правильно определены цели, задачи, причины возникновения ситуации. Определены риски, трудности при разрешении проблемы. Подготовлена программа действий, но недостаточно четко и последовательно аргументировано решение ситуации.
<i>Удовлетворительно</i>	Представлены рассуждения по проблеме, определены цели, задачи, причины возникновения ситуации. Определены возможные связи проблемы с другими проблемами, частично представлена программа действий.

#### 4. Критерии и шкала оценивания результатов обучения по дисциплине при проведении промежуточной аттестации

##### 4.1. Критерии и шкала оценивания результатов освоения дисциплины с экзаменом

Для дисциплин, заканчивающихся экзаменом, результат промежуточной аттестации складывается из баллов, набранных в ходе текущего контроля и при проведении экзамена:

В ФОС включен список вопросов и заданий к экзамену:

#### **Вопросы для подготовки студентов к промежуточной аттестации (экзамен) по дисциплине «анатомия» Специальности 31.05.01 «лечебное дело»**

##### **Общетеоретические вопросы**

1. Предмет и содержание анатомии, её место в системе подготовки врачей. Основные направления анатомической науки и их задачи.
2. Методы анатомического исследования (прижизненные и посмертные).
3. Анатомия в странах Древнего мира (Гиппократ, Аристотель, Гален и др.). Значение трудов Галена.
4. Анатомия в эпоху средних веков и Возрождения (Ибн-Сина, Леонардо да Винчи, Везалий, Сервет, Гарвей, Мальпиги и др.). Значение трудов Везалия и Гарвея.

5. История анатомии в России XVIII и XIX веков (Пётр I, М.И. Шеин, А.П. Протасов, А.М. Шумлянский, И.В. Буяльский, Н.И. Пирогов, В.А. Бец, П.Ф. Лесгафт, М.Н. Максимович-Амбодик, П.А. Загорский).
6. Выдающиеся российские анатомы XX века (В.П. Воробьев, В.Н. Тонков, В.Н. Шевкуненко, Г.М. Иосифов, Д.А. Жданов, В.В. Куприянов).
7. Развитие костей. Классификация костей. Развитие костей туловища.

#### **Анатомия опорно-двигательного аппарата**

8. Позвонки (виды и особенности их строения, крестец).
9. Соединения позвонков. Атлантозатылочный и атлантоосевой суставы (строение, виды движений, вспомогательные элементы). Позвоночный столб в целом.
10. Наружное и внутреннее основание черепа (отделы, сообщения и их содержимое). Височная и подвисочная ямки.
11. Кости лицевого черепа, их строение.
12. Кости мозгового черепа. Височная кость, каналы височной кости.
13. Кости мозгового черепа. Лобная, затылочная, теменная, основная кости.
14. Глазница (стенки, сообщения и содержимое). Крыловидно-небная ямка (стенки, сообщения и содержимое).
15. Кости плечевого пояса и свободного отдела верхней конечности.
16. Ребра, грудина. Соединения ребер.
17. Грудная клетка в целом. Главные дыхательные мышцы, их кровоснабжение и иннервация.
18. Классификация соединений костей. Непрерывные соединения (виды, примеры). Полусуставы.
19. Общие данные о строении сустава. Классификация суставов. Виды движения в суставах.
20. Плечевой сустав (строение, виды движений, вспомогательные элементы, кровоснабжение и иннервация).
21. Локтевой сустав (строение, виды движений, вспомогательные элементы, кровоснабжение, лимфоотток и иннервация). Р
22. Лучезапястный сустав и суставы кисти (строение и виды движений, вспомогательные элементы, кровоснабжение, иннервация).
23. Кости нижней конечности и таза.
24. Соединения костей таза. Таз в целом. Размеры женского таза.
25. Тазобедренный сустав (строение, виды движений, вспомогательные элементы, кровоснабжение, иннервация).
26. Коленный сустав (строение, виды движений, вспомогательные элементы, сумки, кровоснабжение, иннервация).
27. Кости голени и стопы, их соединения, суставы, связки.
28. Суставы Шопара и Лисфранка. Своды стопы, их пассивные и активные «затяжки». Опорные точки стопы.
29. Голеностопный сустав (строение, виды движений, вспомогательные элементы, кровоснабжение, лимфоотток, иннервация).
30. Вспомогательный аппарат скелетных мышц (фасции, синовиальные влагалища, слизистые сумки, сесамовидные кости, блоки). Синовиальные влагалища ладони.
31. Мимические и жевательные мышцы (строение, функции, кровоснабжение, лимфоотток, иннервация).
32. Мышцы шеи, их функция, кровоснабжение, лимфоотток, иннервация.
33. Топография шеи (области, фасции, межфасциальные пространства, треугольники, промежутки).
34. Мышцы спины и груди (классификация, функция, кровоснабжение, лимфоотток, иннервация).
35. Диафрагма (части, отверстия и их содержимое, слабые места, кровоснабжение, иннервация, лимфоотток).

36. Мышцы живота (топография, функция, кровоснабжение, лимфоотток и иннервация). Влагалище прямой мышцы живота. Белая линия живота.
37. Паховый канал (стенки, кольца, содержимое). Другие слабые места передней брюшной стенки.
38. Мышцы плечевого пояса и плеча (группы, функции, кровоснабжение, лимфоотток, иннервация).
39. Подкрыльцовая впадина (стенки, трехстороннее и четырехстороннее отверстия, треугольники). Топография плеча.
40. Мышцы предплечья (группы мышц и их состав, функция). Топография предплечья. Групповая иннервация, кровоснабжение, лимфоотток мышц предплечья.
41. Мышцы кисти (группы, функции, кровоснабжение, лимфоотток, иннервация). Каналы и синовиальные влагалища кисти.
42. Мышцы таза, их кровоснабжение, лимфоотток, иннервация. Топография таза и ягодичной области.
43. Топография пространства под пупартовой связкой. Мышечная и сосудистая лакуны. Бедренный канал (стенки, кольца).
44. Мышцы бедра (группы, состав, кровоснабжение, лимфоотток и иннервация). Топография бедра, борозды, приводящий канал.
45. Мышцы голени и стопы (группы, состав, функции, кровоснабжение, лимфоотток, иннервация).

#### **Анатомия внутренних органов**

46. Ротовая полость (стенки и сообщения). Язык (строение, слизистая оболочка, мышцы, кровоснабжение, иннервация и лимфоотток).
47. Мягкое небо (строение, мышцы, кровоснабжение, иннервация). Границы зева.
48. Крупные слюнные железы: околоушная, подъязычная, поднижнечелюстная. Строение, топография выводных протоков, кровоснабжение, лимфоотток, иннервация.
49. Глотка (отделы, сообщения, топография, слои стенки, мышцы, кровоснабжение, лимфоотток, иннервация). Лимфоидное кольцо Пирогова.
50. Пищевод, его отделы, внешний вид, строение стенки, топография. Кровоснабжение пищевода, иннервация, региональные лимфатические узлы.
51. Желудок - внешний вид, покрытие брюшиной, строение стенки. Топография, кровоснабжение, иннервация, лимфоотток.
52. 12-ти перстная кишка (топография, отделы, слои стенки, отношение ее к брюшине, связь с протоками пищеварительных желез, кровоснабжение и иннервация, лимфоотток).
53. Тонкая кишка (отделы, топография, отношение к брюшине, строение стенки, кровоснабжение, иннервация, региональные лимфатические узлы).
54. Толстая кишка (отделы, топография, отношение к брюшине, строение стенки, признаки толстой кишки, кровоснабжение, лимфоотток, региональные лимфатические узлы, иннервация).
55. Слепая кишка (строение, топография, отношение к брюшине, червеобразный отросток и варианты его положения, кровоснабжение, лимфоотток, иннервация).
56. Прямая кишка (топография, отделы, строение стенки, отношение к брюшине, сфинктеры, кровоснабжение, лимфоотток, иннервация).
57. Печень (внешнее строение, внутреннее строение, топография, отношение к брюшине, кровоснабжение, лимфоотток, иннервация). Желчный пузырь и желчевыносящие пути.
58. Поджелудочная железа (строение, топография, протоки, кровоснабжение, иннервация и региональные лимфатические узлы).
59. Брюшина. Типы покрытия органов.
60. Носовая полость (стенки, носовые ходы и их сообщения с околоносовыми пазухами, кровоснабжение и иннервация).
61. Гортань (топография, хрящи, соединения, мышцы, отделы полости гортани, кровоснабжение, иннервация, лимфоотток и региональные лимфатические узлы).

62. Трахея и бронхи (строение, топография, кровоснабжение, лимфоотток, иннервация). Бронхиальное дерево.
  63. Легкие. Внешнее строение, состав и топография корней легких, границы, структурные единицы легкого, альвеолярное дерево. Кровоснабжение, иннервация, лимфоотток и региональные лимфатические узлы.
  64. Серозные оболочки и полости (общая характеристика). Серозные оболочки грудной клетки - плевра и перикард (строение и топография, кровоснабжение и иннервация). Границы плевры.
  65. Понятие средостение: отделы, органы средостения, их топография.
  66. Почки (внешний вид и внутреннее строение, топография, оболочки почки, фиксирующий аппарат, кровоснабжение, иннервация, региональные лимфатические узлы). Нефрон.
  67. Мочеточники, мочевой пузырь (внешний вид, строение стенок, топография, кровоснабжение, лимфоотток, иннервация). Женский мочеиспускательный канал (топография, сфинктеры).
  68. Забрюшинное пространство (границы, содержимое, клетчаточные пространства). Оболочки почек и фиксирующий аппарат,
  69. Яичко и его придаток (внешний вид, внутреннее строение, семявыносящие пути, кровоснабжение, лимфоотток, иннервация). Оболочки яичка, семенной канатик.
  70. Мужской мочеиспускательный канал (части, сообщения, сфинктеры). Предстательная железа и семенные пузырьки (строение, места открытия протоков). Мужские наружные половые органы.
  71. Придатки матки (строение, топография, отношение к брюшине, кровоснабжение, лимфоотток, иннервация).
  72. Матка и влагалище (внешний вид, положение, строение стенок, полостей, топография, отношение к брюшине, кровоснабжение, иннервация, региональные лимфатические узлы). Фиксирующий аппарат матки.
  73. Наружные женские половые органы (строение, кровоснабжение, иннервация).
  74. Промежность (мышцы, отделы, кровоснабжение, лимфоотток, иннервация).
- Анатомия желез внутренней секреции**
75. Классификация желез секреции, Бранхиогенные железы (строение, топография, кровоснабжение, иннервация).
  76. Экто- и мезодермальные железы внутренней секреции, (строение, топография, кровоснабжение, иннервация).
  77. Нейрогенная группа и железы адреналовой системы (строение, топография, кровоснабжение, иннервация).
- Анатомия центральной нервной системы**
78. Общие данные о строении нервной системы (нейрон, их виды, ядра, ганглии, нервы, их внутривещное строение). Рефлекторные дуги соматического и вегетативного рефлексов.
  79. Спинной мозг (внешний вид, понятие сегмента спинного мозга, функция, топография серого и белого вещества, кровоснабжение). Оболочки спинного мозга, межоболочечные пространства.
  80. Продолговатый мозг (внешнее строение, топография серого и белого вещества). Медиальная петля и её состав.
  81. Собственно, задний мозг (части, их внешнее строение, функция, топография серого и белого вещества).
  82. Ромбовидный мозг. Ромбовидная ямка (границы, проекция ядер черепных нервов).
  83. IV желудочек головного мозга (стенки, сообщения).
  84. Источники и пути оттока цереброспинальной жидкости.
  85. Средний мозг (внешнее строение, функция, топография серого и белого вещества). Латеральная петля.

86. Ствол мозга (состав, топография серого и белого вещества). Ретикулярная формация (строение, локализация, связи, функция).
87. Промежуточный мозг (отделы и их состав). Функциональная характеристика. III желудочек, его стенки, сообщения.
88. Базальные ядра (понятие о стриопаллидарной системе). Функциональная характеристика базальных ядер.
89. Белое вещество полушарий (комиссуральные, ассоциативные и проекционные волокна). Внутренняя капсула и топография путей ее составляющих.
90. Основные борозды и извилины больших полушарий головного мозга. Локализация центров I и II сигнальных систем.
91. Обонятельный мозг (центральный и периферический отделы). Понятие о лимбической системе.
92. Боковые желудочки головного мозга (стенки, сообщения). Источники и пути оттока цереброспинальной жидкости.
93. Сознательные двигательные пути (пирамидные).
94. Экстрапирамидная система.
95. Проводящие пути проприоцептивной чувствительности (сознательные и бессознательные).
96. Проводящие пути экстероцептивной чувствительности (болевого, температурной, тактильной).
97. Оболочки головного мозга. Межоболочечные пространства. Синусы твердой мозговой оболочки, пути оттока венозной крови из полости черепа. Циркуляция цереброспинальной жидкости.

#### **Анатомия органов чувств**

98. Наружное и среднее ухо (строение, кровоснабжение и иннервация).
99. Внутреннее ухо (лабиринт, его отделы, перилимфатическое и эндолимфатическое пространства).
100. Орган зрения (оболочки глазного яблока, преломляющие среды). Камеры глаза и циркуляция водянистой влаги.
101. Вспомогательный аппарат глазного яблока (мышцы, веки, слезный аппарат, конъюнктива). Их кровоснабжение и иннервация).

#### **Анатомия периферической нервной системы**

102. Спинномозговой нерв и его ветви. Формирование сплетений. Задние ветви спинномозговых нервов и области их распределения.
103. Шейное сплетение (сложение, топография, ветви и области иннервации). Грудные спинномозговые нервы (ветви и области иннервации).
104. Надключичная часть плечевого сплетения (короткие ветви, их зоны иннервации).
105. Срединный и мышечно-кожный нервы. Иннервация кожи верхней конечности.
106. Лучевой и локтевой нервы (топография, ветви и области иннервации).
107. Поясничное сплетение (источники формирования, ветви и области иннервации).
108. Крестцовое сплетение (сложение, топография, ветви, области иннервации).
109. Седалищный нерв (ход, ветви, области иннервации). Групповая иннервация мышц голени и стопы.
110. Большеберцовый и общий малоберцовые нервы (топография, ветви, области иннервации).
111. I пара черепных нервов. Обонятельный проводящий путь.
112. II пара черепных нервов. Зрительный проводящий путь. Дуга зрачкового рефлекса.
113. III, IV, VI пары черепных нервов (глазодвигательная функция).
114. V пара черепных нервов (ядра, функциональный состав волокон, топография, сложение, ветви и области иннервации).
115. VII пара черепных нервов (лицевой и промежуточный нервы, функциональный состав проводников, ядра, топография ветвей, области иннервации).
116. VIII пара черепных нервов. Слуховой проводящий путь.

117. IX пара черепных нервов (ядра, функциональный состав, топография, ветви, области иннервации).
118. X пара черепных нервов (ядра, функциональный состав волокон, топография, отделы, ветви и области иннервации).
119. XI и XII пары черепных нервов (ядра, функциональный состав, топография, ветви, области иннервации).
120. Вегетативная часть нервной системы, ее деление и характеристика отделов, высшие вегетативные центры. Рефлекторная дуга вегетативного рефлекса.
121. Парасимпатический отдел вегетативной нервной системы (центры, периферическая часть). Связь с черепными и спинномозговыми нервами.
122. Симпатический отдел вегетативной нервной системы (центры, периферическая часть). Связь со спинномозговыми нервами, принципы симпатической иннервации органов шеи, грудной клетки, брюшной полости.
123. Симпатический ствол, топография, узлы, ветви, области иннервации.
124. Вегетативное сплетение брюшной аорты (источники формирования, узлы, отделы, ветви и зоны иннервации).

#### **Анатомия кровеносных и лимфатических сосудов**

125. Общий план строения артериального русла, закономерности хода и распределения сосудов, варианты ветвления. Внутри- и межсистемные анастомозы и понятие о коллатеральном кровотоке, микроциркуляторное русло.
126. Круги кровообращения. Сердце (внешний вид, топография). Кровоснабжение и иннервация сердца.
127. Камеры и перегородки сердца, их строение. Клапанный аппарат.
128. Слои стенки сердца. Особенности строения миокарда предсердий и желудочков. Проводящая система сердца. Артерии и вены сердца.
129. Аорта и ее отделы. Ветви дуги аорты и ее грудного отдела.
130. Париетальные и висцеральные ветви брюшной аорты, зоны их кровоснабжения, анастомозы.
131. Общая, наружная и внутренняя подвздошные артерии (топография, ветви, зоны кровоснабжения, анастомозы).
132. Наружная сонная артерия (ветви и области кровоснабжения, анастомозы).
133. Внутренняя сонная артерия, топография, ее ветви и области кровоснабжения. Кровоснабжение головного мозга (Виллизиев круг).
134. Подключичная артерия (топография, ветви, области кровоснабжения, анастомозы).
135. Подмышечная и плечевая артерии (отделы, ветви, зоны кровоснабжения, анастомозы). Кровоснабжение плечевого сустава.
136. Лучевая и локтевая артерии. Кровоснабжение локтевого и лучезапястного суставов. Артериальная система кисти (ладонные дуги, источники формирования и ветви).
137. Бедренная артерия (топография, ветви, области кровоснабжения). Кровоснабжение тазобедренного сустава.
138. Подколенная артерия, артерии голени и стопы (топография, ветви, области кровоснабжения). Кровоснабжение коленного сустава.
139. Система верхней полой вены (сложение, притоки и области дренирования). Непарная и полунепарная вены.
140. Система нижней полой вены (сложение, притоки, области дренирования). Кавакавальные анастомозы.
141. Воротная вена (источники формирования). Портокавальные анастомозы.
142. Венозные синусы твердой мозговой оболочки. Диплоэтические вены. Венозные выпускники. Внутренняя яремная вена и другие крупные вены шеи, их притоки и анастомозы.
143. Вены верхних и нижних конечностей (поверхностные и глубокие).

144. Общий план строения лимфатической системы (капилляры, сосуды, коллекторы, стволы, притоки, лимфатические узлы). Лимфоотток от молочной железы.
145. Грудной и правый лимфатические протоки (сложение, топография, притоки, области дренирования).
146. Лимфатическая система (сосуды и узлы) верхней и нижней конечностей.
- Органы лимфоидной системы**
147. Классификация органов лимфоидной системы. Первичные органы лимфоидной системы (костный мозг, вилочковая железа), их строение, развитие, кровоснабжение.
148. Периферические органы лимфоидной системы (состав, строение, топография).
149. Селезенка (строение, топография, кровоснабжение и иннервация).

**Типовой вариант экзаменационного билета:**

<p>МИНИСТЕРСТВО НАУКИ И ВЫСШЕГО ОБРАЗОВАНИЯ РОССИЙСКОЙ ФЕДЕРАЦИИ          ФЕДЕРАЛЬНОЕ ГОСУДАРСТВЕННОЕ АВТОНОМНОЕ ОБРАЗОВАТЕЛЬНОЕ УЧРЕЖДЕНИЕ          ВЫСШЕГО ОБРАЗОВАНИЯ          «МУРМАНСКИЙ АРКТИЧЕСКИЙ УНИВЕРСИТЕТ»  <b>ЭКЗАМЕНАЦИОННЫЙ БИЛЕТ № 1</b>          по дисциплине «Анатомия»</p>	
<p>Вопрос 1. Предмет и содержание анатомии, её место в системе подготовки врачей. Основные направления анатомической науки и их задачи.</p> <p>Вопрос 2. Ребра, грудина. Соединения ребер.</p> <p>Вопрос 3 Понятие средостение: отделы, органы средостения, их топография.</p> <p>Вопрос 4. Внутренняя сонная артерия, топография, ее ветви и области кровоснабжения. Кровоснабжение головного мозга (Виллизиев круг).</p> <p>Вопрос 5. III, IV, VI пары черепных нервов (глазодвигательная функция).</p>	
<p>Экзаменационные билеты рассмотрены и утверждены на заседании кафедры от « ____ » _____ 2024 года, протокол № _____</p> <p>Зав. кафедрой _____ Кривенко О.Г.</p>	

Оценка	Критерии оценки ответа на
<i>Отлично</i>	Обучающийся глубоко и прочно усвоил программный материал, исчерпывающе, последовательно, четко и логически стройно его излагает, умеет тесно увязывать теорию с практикой, не затрудняется с ответом при видоизменении вопроса. Владеет специальной терминологией, демонстрирует общую эрудицию в предметной области, использует при ответе ссылки на материал специализированных источников, в том числе на Интернет-ресурсы.
<i>Хорошо</i>	Обучающийся твердо знает материал, грамотно и по существу излагает его, не допуская существенных неточностей в ответе на вопрос, владеет специальной терминологией на достаточном уровне; могут возникнуть затруднения при ответе на уточняющие вопросы по рассматриваемой теме; в целом демонстрирует общую эрудицию в предметной области.
<i>Удовлетворительно</i>	Обучающийся имеет знания только основного материала, но не усвоил его деталей, допускает неточности, недостаточно правильные формулировки, плохо владеет специальной терминологией, допускает существенные ошибки при ответе, недостаточно ориентируется в источниках специализированных

	знаний.
<b>Неудовлетворительно</b>	Обучающийся не знает значительной части программного материала, допускает существенные ошибки, нарушения логической последовательности в изложении программного материала, не владеет специальной терминологией, не ориентируется в источниках специализированных знаний. Нет ответа на поставленный вопрос.

Оценка, полученная на экзамене, переводится в баллы («5» - 20 баллов, «4» - 15 баллов, «3» - 10 баллов) и суммируется с баллами, набранными в ходе текущего контроля.

Итоговая оценка по дисциплине	Суммарные баллы по дисциплине, в том числе	Критерии оценивания
<b>Отлично</b>	91 - 100	Выполнены все контрольные точки текущего контроля на высоком уровне. Экзамен сдан
<b>Хорошо</b>	81-90	Выполнены все контрольные точки текущего контроля. Экзамен сдан
<b>Удовлетворительно</b>	70- 80	Контрольные точки выполнены в неполном объеме. Экзамен сдан
<b>Неудовлетворительно</b>	69 и менее	Контрольные точки не выполнены или не сдан экзамен

**5. Задания диагностической работы** для оценки результатов обучения по дисциплине (модулю) в рамках внутренней и внешней независимой оценки качества образования

ФОС содержит задания для оценивания знаний, умений и навыков, демонстрирующих уровень сформированности компетенций и индикаторов их достижения в процессе освоения дисциплины.

Комплект заданий разработан таким образом, чтобы осуществить процедуру оценки каждой компетенции, формируемых дисциплиной, у обучающегося в письменной форме.

Содержание комплекта заданий включает: *тестовые задания, мини-кейсы, ситуационные задания, практико-ориентированные задания*.

**Код и наименование компетенции** ОПК-5 способен оценивать морфофункциональные, физиологические состояния и патологические процессы в организме человека для решения профессиональных задач.

**Комплект заданий диагностической работы**

**Вариант 1.**

**Вопрос 1. Какие пары ребер называют колеблющимися**

- а) 1 - 7
- б) 8-10
- в) 11-12**
- г) 8-12.

**Вопрос 2. Установить соответствие между отделом кишечника и анатомическим образованием.**

А) тонкий кишечник	1.Червеобразный отросток
Б) толстый кишечник	2. Циркулярные складки слизистой оболочки
	3. Гаустры

	4. Микроворсинки на эпителии слизистой 5. Расположение в виде петель 6. Кишечные ворсинки
<b>Ответ: А – 2,4,5,6; Б – 1,3</b>	

### Вопрос 3. Синтопия – это

- а) Расположение анатомических образований друг по отношению к другу в рассматриваемой области
- б) Отношение анатомических образований к телу и его областям
- в) Изучение отношений анатомических образований к норме
- г) Последовательное рассечение тканей с поверхности в глубину

### Вопрос 4. Переведите на русский язык:

1. Vertebrae cervicalis - шейные позвонки
2. Processus mamillaris - сосцевидный отросток
3. Facies externa - наружная поверхность
4. Apertura piriformis - грушевидная апертура
5. Glandula parotidea – околоушная железа

### Вопрос 5. Смешанным и самым крупным нервом шейного сплетения является:

- а) поперечный нерв шеи;
- б) диафрагмальный нерв;
- в) большой ушной нерв;
- г) малый затылочный нерв

## Вариант 2.

### Вопрос 1 Какие из перечисленных костей черепа соединены между собой зубчатым швом:

- А. лобная, теменные и затылочная кости,
- Б. височная кость и теменные кости,
- В. височная и клиновидная кости,
- Г. левая и правая верхние челюсти.

### Вопрос 2. Выбрать номера верных утверждений:

1. Верхушка сердца образована правым желудочком;
2. Венечная борозда разделяет желудочки сердца;
3. *Лёгочные вены приносят в сердце артериальную кровь*
4. *Синусно-предсердный узел проводящей системы лежит в стенке правого предсердия.*

### Вопрос 3. Укажите сосуды наружной сонной артерии, относящиеся к группе

- |                                 |                      |
|---------------------------------|----------------------|
| 1) язычная артерия              | 1) передних ветвей   |
| 2) восходящая глоточная артерия | 2) медиальных ветвей |
| 3) затылочная артерия           | 3) задних ветвей     |
| 4) лицевая артерия              |                      |
| 5) задняя ушная артерия         |                      |

Ответ: 1=1, 2=2, 3=3, 4=1, 5=3

**Вопрос 4. Переведите на русский язык:**

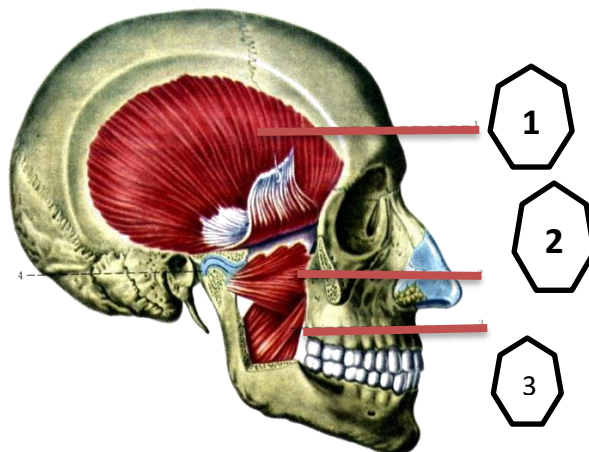
1. Canalis pyloricus – канал привратника
2. Lig. falciforme – серповидная связка
3. Epiglottis – надгортанник
4. Lobus inferior – нижняя доля
5. Pars pelvica – тазовая часть

**Вопрос 5. Пирамидные пути?**

- а) начинаются от гигантских пирамидных клеток Беца в постцентральной извилине;
- б) проходят в пирамидах продолговатого мозга;
- в) с делают перекрест преимущественно в продолговатом мозге;
- г) являются восходящими;
- д) обеспечивают произвольные сокращения скелетных мышц

**Вариант 3.**

**Вопрос 1.** Обозначьте цифры, указанные на рисунке



- Ответ:** 1 – височная мышца;  
2 – латеральная крыловидная мышца;  
3 – медиальная крыловидная мышца;

**Вопрос 2.** Указать компоненты корня легкого, отличия корня правого и левого легкого.

**Ответ:** В корне правого легкого самое верхнее положение занимает главный бронх, а ниже и впереди от него расположена легочная артерия, ниже артерии - легочная вена. В корне левого легкого наиболее верхнее положение занимает легочная артерия, ниже и кзади от нее располагается главный бронх, ниже – легочная вена.

**Вопрос 3.** Укажите отделы средостения, в которых располагается тимус

- 1) верхнее средостение
- 2) переднее нижнее средостение
- 3) среднее нижнее средостение

4) заднее нижнее средостение

**Вопрос 4. Переведите на русский язык:**

1. Venae profundae – глубокие вены
2. Ostium sinus coronarii – отверстие венечного синуса
3. Sinus sphenoidalis - клиновидная пазуха
4. R. cutaneus – кожная ветвь
5. Margo superior – верхний край

**Вопрос 5. Мост связан с мозжечком ножками:**

1. Верхними.
2. Средними.
3. Нижними

**Вариант 4.**

**Вопрос 1 К характеристикам височно-нижнечелюстного сустава относятся следующие утверждения:**

- А. простой,
- Б. сложный,**
- В. комбинированный,**
- Г. двухосный,
- Д. одноосный,
- Е. эллипсоидный (мышцелковый),**
- Ж. блоковидный

**Вопрос 2 У печени имеется несколько долей. Причем разное число их можно увидеть с висцеральной и диафрагмальной поверхностей. Какие доли печени видны на указанных поверхностях?**

**Ответ:** верхняя поверхность – правая и левая ( две доли); висцеральная поверхность – правая, левая, квадратная, хвостатая (четыре доли).

**Вопрос 3. К непарным хрящам гортани относят:**

**Ответ:** щитовидный, перстневидный и надгортанник.

**Вопрос 4. Переведите на русский язык:**

1. Facies visceralis – висцеральная поверхность
2. Septum interatriale – межпредсердная перегородка
3. Arcus aortae – дуга аорты
4. Angulus sterni – угол грудины
5. Pulpa splenica – пульпа селезенки

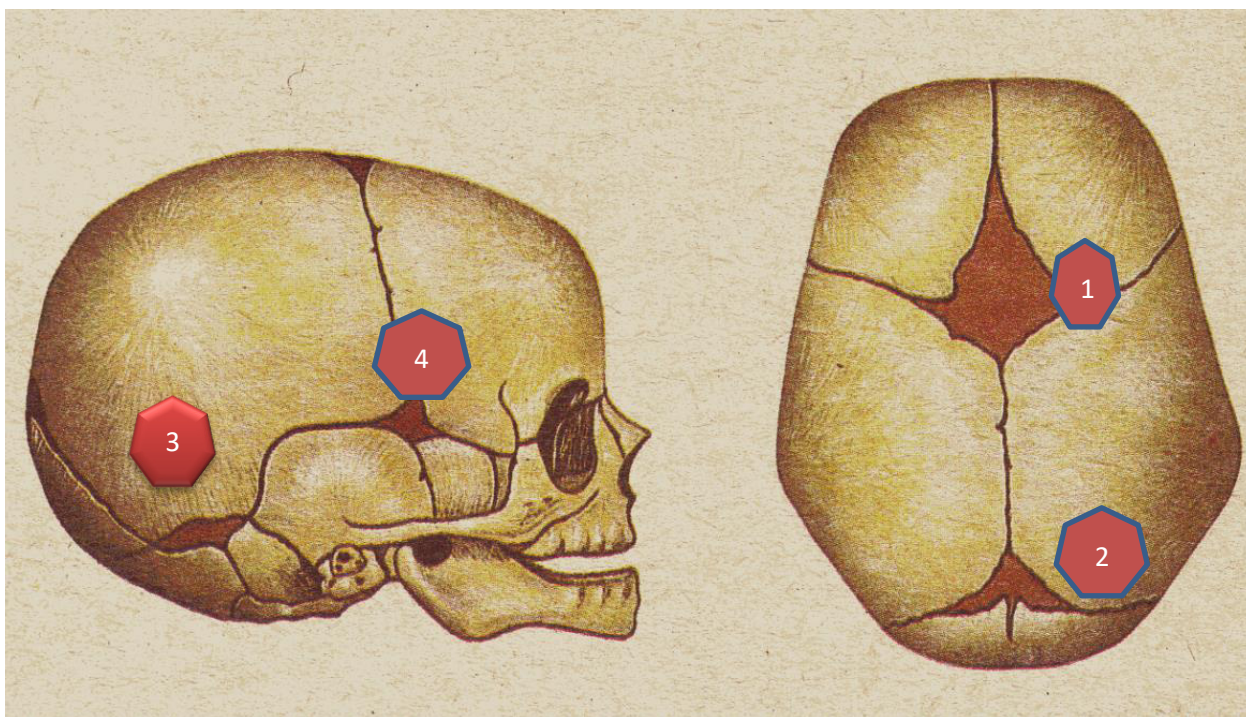
**Вопрос 5. После операции в области околоушной слюнной железы у больного развилось**

**осложнение в виде нарушения иннервации мимических мышц на оперированной стороне. Чем вызвано это осложнение?**

**Ответ:** Повреждением 7 пары ЧМН – лицевой нерв.

## Вариант 5.

### Вопрос 1. Обозначьте цифры



**Ответ:** Роднички 1. Большой, лобный, 2. Задний – затылочный, 3. Боковой- сосцевидный, 4. Боковой –клиновидный, 1,2 – непарные, 3,4 - парные

**Вопрос 2. При обследовании обнаружен тромб в устье правой венечной артерии сердца. В каких отделах сердца разовьется нарушение кровоснабжения?**

**Кровоснабжает** правое предсердие, часть передней стенки и всю заднюю стенку правого желудочка, небольшой участок задней стенки левого желудочка, межпредсердную перегородку, заднюю треть межжелудочковой перегородки, сосочковые мышцы правого желудочка и заднюю сосочковую мышцу левого желудочка.

**Вопрос 3. У двенадцатиперстной кишки различают верхнюю, \_\_\_\_\_, \_\_\_\_\_ и \_\_\_\_\_ части.**

**Ответ:** верхняя, нисходящая, восходящая, горизонтальные части.

**Вопрос 4. Переведите на русский язык:**

1. Hilum – ворота
2. Vestibulum – преддверие
3. Crus anterior – передняя ножка
4. Papillae foliatae – листовидные сосочки
5. Dura mater encephali (cranialis) – твердая оболочка головного мозга

**Вопрос 5 Составными элементами периферической нервной системы являются?**

- а) симпатический ствол;
- б) продолговатый мозг;

- в) конский хвост;
- г) **нервные сплетения;**
- д) **черепные нервы.**